




Novellus

2021 Jan vol.32

市中病院における蛍光尿管カテーテルの使用経験



戸田 孝祐 先生
市立大津市民病院
外科医長

市立大津市民病院は琵琶湖の湖畔に位置する中規模の市中病院です。病床数は439床と多くはありませんが、年間約80件の結腸および直腸の手術症例があり、若手を中心に積極的に鏡視下手術を行っています。現在、私を含め指導医が5名、卒後10年目以下の若手が4名在籍しております。また、2名の内視鏡外科技術認定医が在籍しており、その先生方を中心に鏡視下手術の指導も行っています。



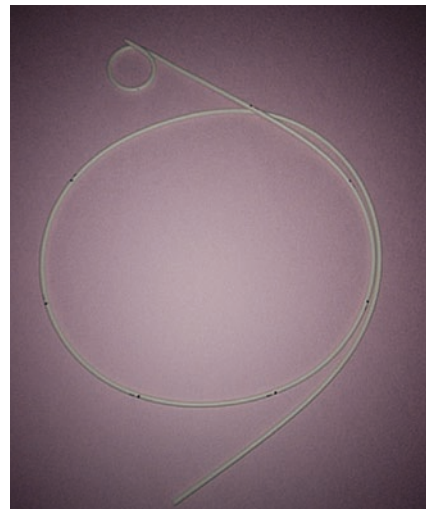
外科医のモチベーションの維持、技術の向上のためにはできるだけ多くの手術を経験する必要があると考えます。それと同時に、手術のクオリティの維持、患者さんの安全も守る必要があります。我々が経験する術中のトラブルの多くはリカバリー可能な出血や損傷ですが、尿管損傷など患者さんの術後の生活に影響しかねない合併症中には存在します。

当院における指導医の役割は、若手や経験が少ない医師が手術を行っても合併症のリスクを最小限に抑えることだと考えています。


近年、手術支援ロボットを始め、近赤外線カメラや3Dカメラなど様々なデバイスが開発されており、そういったデバイスを上手に利用することで以前と比較して手術クオリティも向上してきていると感じます。

今回、NIRC™蛍光尿管カテーテルを数例使用し、実臨床において有用であったと感じましたので市中病院の立場から、若干の使用経験ではありますが報告させていただきます。

NIRC™(Near Infrared Ray Catheter) 蛍光尿管カテーテルは、近赤外線の照射下で蛍光反応を示す(可視波長外) 蛍光材料を含んだカテーテルで構成されています。内視鏡などに搭載されている近赤外線カメラでの観察時に近赤外線を照射すると、カテーテルが挿入されている尿管がモニタ上に描出され、位置を正確に把握しながらの手術が可能になります。



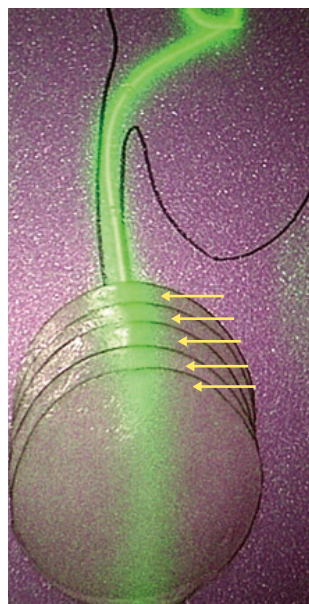
蛍光尿管カテーテルを
オリンパス社製VISERA
ELITEIIの通常光観察
モードにて撮影



蛍光尿管カテーテルを
オリンパス社製VISERA
ELITEIIのIR観察モード
にて撮影

また、蛍光尿管カテーテルが蛍光観察できる組織の厚みを調べるため、市販のハム(1枚あたり厚さ約1.0mm)を重ねて事前にイメージを確認しました(Fig.1)。その結果、ハムを5枚重ねた状態、つまり厚さ約5.0mmの組織で十分に蛍光観察できることが確認できました。

Fig.1



ここからは、当院で使用し有用であったと感じた症例をご紹介します。術野に合わせてコメントさせていただきます。

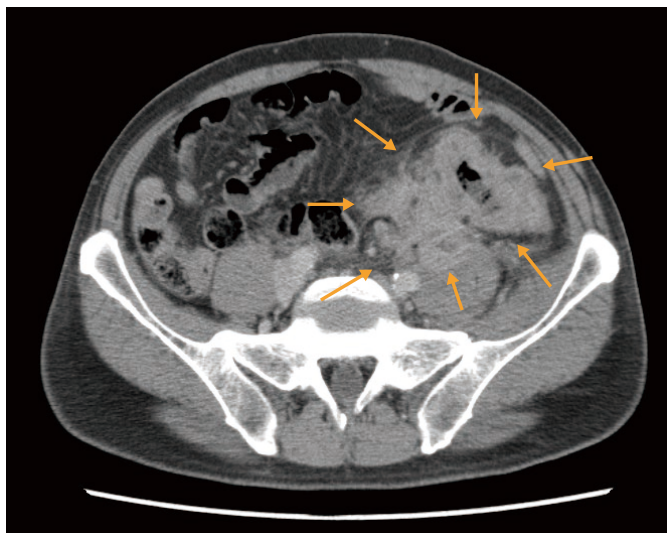
症例提示

症例は50代の男性。当院に受診する数ヶ月前より左下腹部痛を自覚され悪化を認めためて受診となりました。腹部造影CT検査でS状結腸癌および後腹膜穿通によると思われる腸腰筋膿瘍を認めました (Fig.2)。また、左水腎症も認め尿管への浸潤の可能性も否定は出来ない状況でした。

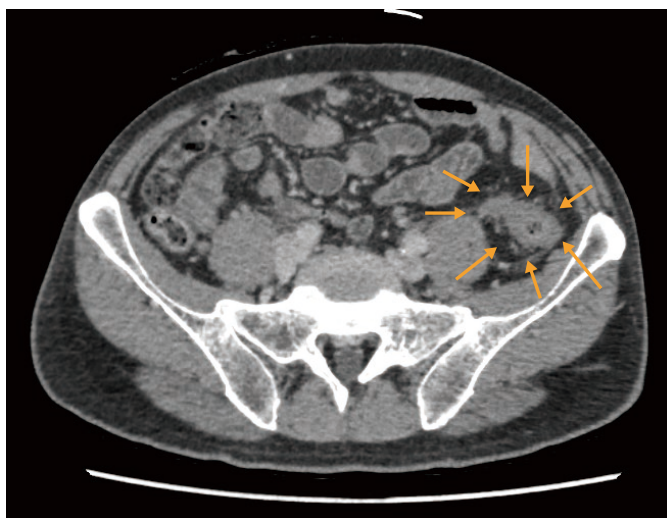一期的な根治切除は困難と考えられ、一時的回腸人工肛門を造設し化学療法を施行しました。化学療法後の腹部造影CT検査で、著明な腫瘍の縮小と膿瘍の消失を認めため根治切除を行うこととなりました (Fig.2)。術前画像では、明らかな尿管への浸潤は認めませんでしたが、尿管の同定が困難となることが予想されたため蛍光尿管カテーテルを留置することとしました。

Fig.2

初診時



化学療法後



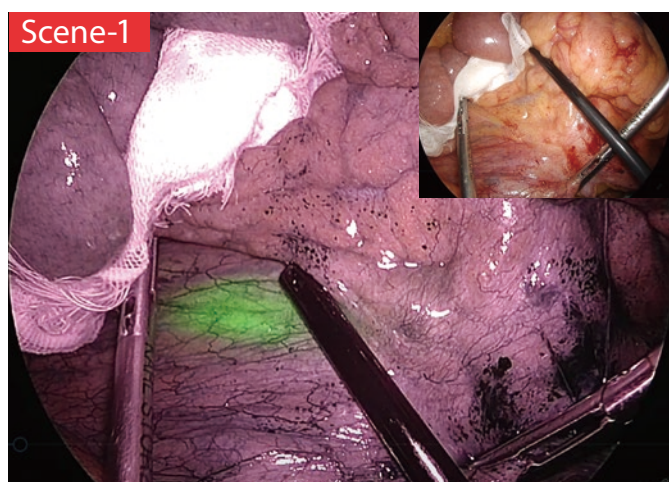
なお、本症例は卒後10年目までの医師が担当、執刀しております。体位は碎石位、術式は腹腔鏡下S状結腸切除術で通常の5ポートで手術を行っています。蛍光尿管カテーテルは全身麻酔導入後に泌尿器科医師にて左のみ挿入していただきました。

カメラはオリンパス社製VISERA ELITEII、赤外対応高解像光学視管30°を使用しました。

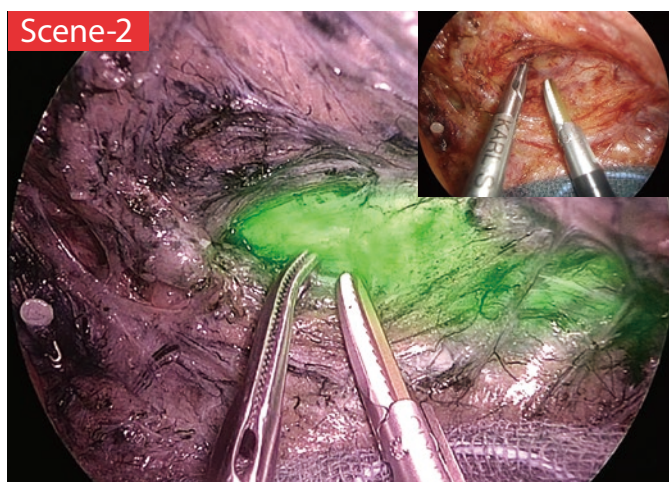
実際の術中画像を提示します。

Scene-1 : S状結腸間膜を腹側から観察しております。BMI 25と決して痩せている患者ではありませんでしたが、間膜を介して尿管の位置が確認できます。実臨床において、この段階から尿管位置を確認できることは痩せている患者以外では非常に稀です。

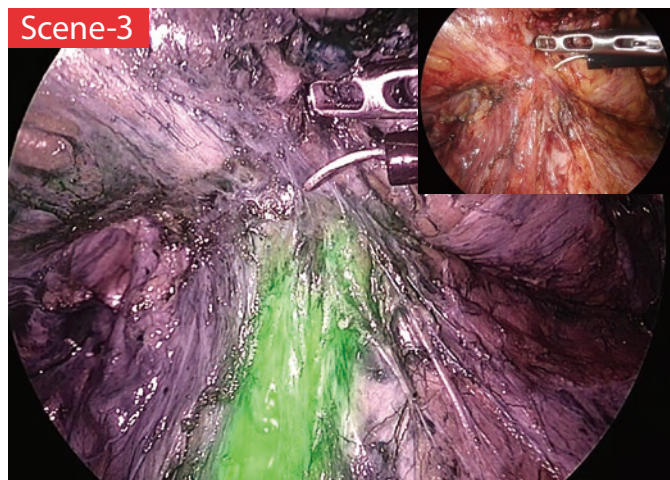
やはり血管や厚みのある組織が覆っている部分では見えませんが、間膜を押し下りたりずらしたりすることで間膜が薄いところでは確認できました。



Scene-2 : 下腸間膜動脈を切離後の内側アプローチですが、炎症の影響で肉眼的に尿管の同定が困難である中、尿管の位置を確認することができました。特にこの症例のように炎症や腫瘍の影響で走行が変わっている可能性がある場合、非常に有効なメルクマールとなります。

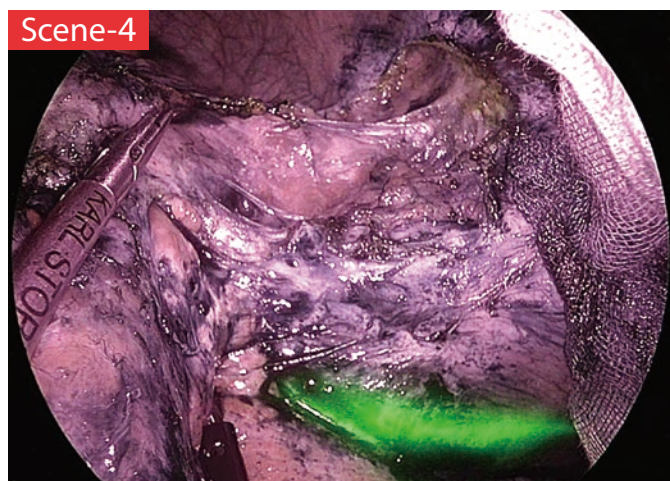

Scene-3 : この部分が最も有用と感じました。おそらく元々膿瘍があったと思われる箇所ですが、S状結腸間膜と後腹膜との癒着を尿管損傷に注意して剥離する際に、つり上がっている尿管を確認して剥離することが出来ました。尿管の同定に難渋するケースがあるので、若手や経験の少ない医師に限らずエキスパートの先生にも有用なケースがあるのではないのでしょうか。



Scene-4 : 外側授動でも非常に有用でした。実際に、内側アプローチでの尿管損傷よりも外側授動時に損傷の危険性を感じられる先生方も多いのではないのでしょうか。本症例は化学療法の影響で尿管の同定が非常に困難でありました。こういった場面で尿管の位置を確認できることで無用な剥離を省略し、手術時間を短縮することが出来ると考えます。

若手が迷っているのを指導医が修正しているSceneでもありますが、口頭では伝わりにくいことも画像で見ると一目瞭然です。



難しい症例でしたが手術は円滑に進み、手術時間は4時間45分、出血量は50mlでした。術後は合併症もなく9日目に退院となっております。蛍光尿管カテーテルは麻酔離脱の前に泌尿器科の指示のもと外科医が抜去しました。

切除標本における病理組織学的検査の結果、癌の遺残は認めず根治切除ができておりました。

まとめ

当院のような中規模の市中病院では、大学やがん専門施設のように症例は多くありません。しかし、その中で安全に若手の教育を行っていく必要があります。

本症例の様に、炎症もしくは癌による影響で、尿管の解剖学的位置の同定が困難な症例でも蛍光尿管カテーテルを使用することで尿管を損傷することなく若手が安全に手術を行うことが出来ました。もちろん、これが無くても安全に剥離と切離が出来る眼、技術を養うことが一番大事なのですが、術中に確認できるという点において、若手や経験が少ない医師が執刀する際やエキスパートの先生が若手・後進の指導・教育をされる際にも有用なデバイスであると感じました。

また、当院では悪性疾患のみでの使用でしたが、骨盤内臓脱を伴う直腸脱、虫垂炎や憩室炎で後腹膜膿瘍を形成する症例など尿管の確認が必要な症例でも有用と考えます。

Scene-1



Scene-2



Scene-3



Scene-4



cardinalhealth.jp

カーディナルヘルス株式会社
TEL 0120-917-205

© 2023 Cardinal Health. All Rights Reserved.
CARDINAL HEALTH, Cardinal HealthロゴはCardinal Healthの商標又は登録商標です。



mt-ot-nv32
2021.01
Rev.1
2307.ODP.Mark